

18.11.2019



HIV-Erstdiagnose Late Presentation - eine Folge der HIV Stigmatisierung?

**Volker Wierz
Dr. med. Michael Nürnberg**



Unsere These

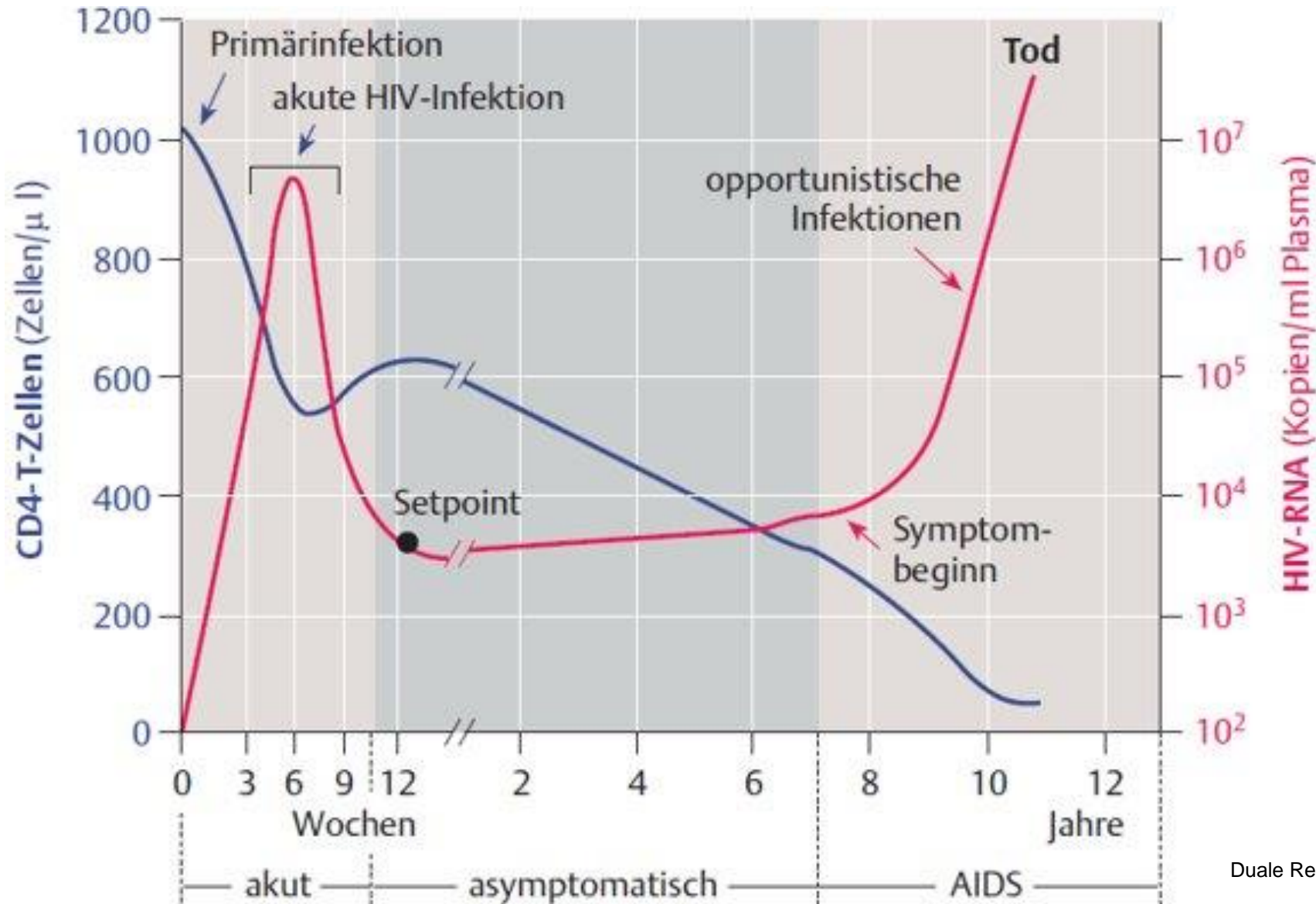
**Late Presentation als Folge der
Macht des Tabus
durch das Stigma!**



Definition Late Presentation

- Late Presentation CD4 < 350/ μ l und/oder bereits Vorliegen von AIDS definierenden Erkrankungen
- Wie viele Late Presenter sind echte?
 - **Late Presentation for Care**
(erstmalige Vorstellung beim Behandler)
 - **Late Diagnosis**
(späte Diagnosestellung)

Natürlicher Verlauf einer unbehandelten HIV-Infektion



Duale Reihe, Innere Medizin, 2018

HIV Indikatoren

Nicht AIDS definierende Erkrankungen, die auf eine HIV-Infektion hinweisen

Pulmonologie	- bakterielle Pneumonie	Onkologie/ Hämatologie	- Analkarzinom - Semiom - HNO Tumoren - Morbus Hodgkin - Morbus Castleman - vaginale intraepitheliale Neoplasie - Zervixdysplasie - Neutropenie - Lymphopenie - Thrombopenie
Neurologie	- aseptische Meningitis / Encephalitis - Hirnabszess - zerebrale Raumforderung unkl. Genese - Guillain-Barré Syndrom - Transverse Myelitis - periphere Neuropathie - Demenz - Leukoenzephalopathie		
Gastroenterologie	- oraler Soor - orale Haarleukoplakie - chr. Diarrhö	Ophthalmologie	- Herpesvirus Retinitis - Toxoplasmen Retinitis
		allgemein	- sexuell übertragbare Krankheiten - Infektionen mit Salmonellen, Shigellen, Campylobacter - Hepatitis B Infektion - Hepatitis C Infektion - unklare Lymphadenopathie - unklarer Gewichtsverlust - mononukleoseähnliche Erkrankung - Fieber unklarer Genese

AIDS definierende Erkrankungen

Infektionen	<ul style="list-style-type: none">- Soorösophagitis- Candidiasis der unteren Atemwege- Pneumocystis Pneumonie- rezidivierende bakterielle Pneumonien- rezidivierende Salmonellen Septitiden- Mykobakteriosen- CMV-Infektionen (disseminiert, CMV-Retinitis)- chronische HSV-Infektionen- Histoplasmose- Kryptokokkose- Intestinale Infektionen (Isosporidiose, Kryptosporidiose > 1 Monat bestehend)- Progressive multifokale Leukencephalopathie (PML)	Malignome	<ul style="list-style-type: none">- Lymphome (Burkitt, primär zerebrales Lymphom, NHL)- Invasives Zervixkarzinom- Kaposi-Sarkom
		Weitere	<ul style="list-style-type: none">- Wasting-Syndrom- HIV-Encephalopathie

Mögliche Folgen von Spät Diagnosen


- höhere Mortalität, mehr Hospitalisierungen
- höheres Risiko neurokognitiver Defizite und nicht-AIDS-definierender Erkrankungen
- geringere Chance einer vollständigen viralen Suppression und Normalisierung des Immunstatus
- höhere Kosten (Medizin, Pflege etc.)
- höhere Wahrscheinlichkeit des Auftretens eines IRIS
- höheres Risiko einer Transmission
- geringere Lebensqualität

Tabu

von „tapu“ (aus Polynesien)

eine Sache, die nicht getan und/oder über die nicht (öffentlich) gesprochen werden darf

- es geht um ein Thema, dem (im öffentlichen Raum) kein Platz gewährt wird
- darüber spricht man nicht



Tabu Themen unserer Zeit

- Sexualität
- Homosexualität
- Tod
- Psychische Erkrankungen
- Religion

Sabine Krajewski, 2015

Stigma

- „Merkmal, (entehrendes) Kennzeichen, Wundmal“
(*Etymologisches Wörterbuch des Deutschen*)
- **Antikes Griechenland:**
„den Sklaven und Verbrechern zur Beschimpfung
eingebranntes Zeichen, Brandmal“
- **Christentum**
„eines der fünf Wundmale Christi“

Stigma

„Attribute that is deeply discrediting“,
das seinen Träger herabmindert „from
a whole and usual person to a tainted,
discounted one“

Erving Goffmann, 1963

Stigma

- ein Merkmal, wodurch jemand oder etwas in bestimmter (negativer) Weise gekennzeichnet ist
- es geht nicht um das Merkmal selbst, sondern um die “negative” Definition des Merkmals bzw. dessen Zuschreibung
- Durch das Stigma werden negative Eigenschaften zugeschrieben (= Stigmatisierung)
- einzelnes, negativ bewertetes Merkmal führt zur Verleugnung der gesamten Person
- Stigma können sichtbar (Hautfarbe) oder unsichtbar (sexuelle Orientierung) sein
- Stehen immer im gesellschaftlichen Kontext

Layered Stigma (überlagertes Stigma)

Betroffene zählen zum Teil bereits zu stigmatisierten Bevölkerungsgruppen

- Schwule / MSM
- Intravenös Drogen Konsumierende
- Sexarbeiter*innen
- Migranten aus Hochprävalenzländern

Anfängliche Bezeichnungen für HIV

„Gay Related Immunodeficiency Disease (GRID)“

„Gay Cancer“

(vgl. Altmann, 1982 ; Kehr, 2003, Shilts, 1987)

HIV und Stigma

- Alonzo und Reynolds (1995)
- Leary und Schreindorfer (1998)
- Herek (1999)
- Crowley und Gubi (2004)
- Stürmer und Salewski (2009)

Kriterien für Stigmatisierung einer Erkrankung

- Ansteckung
- von der Norm abweichendes Verhalten
- Prognose
- Sichtbarkeit von Symptomen

Kriterien für Stigmatisierung von Pest

- Ansteckung
(direkt und unmittelbar)
- von der Norm abweichendes Verhalten
(„Strafe Gottes für Sünden“, „Brunnenvergifter“)
- Prognose
(tödlich)
- Sichtbarkeit von Symptomen
(Pestbeulen)

Kriterien für Stigmatisierung von HIV

- Ansteckung
(Übertragbarkeit von Mensch zu Mensch)
- von der Norm abweichendes Verhalten
(„sexuell abartige“, Prostitution, Drogengebrauch)
- Prognose
(nicht heilbar, potentiell tödlich)
- Sichtbarkeit von Symptomen
(Wasting, Kaposi, Lipodystrophie)

HIV und Stigma

- Stigmatisierung von HIV hängt nicht am Virus sondern am Übertragungsweg
 - Sex (Analverkehr)
 - Drogengebrauch
- Unterstellung eines Fehlverhaltens (Schuld?)
- Diagnose HIV lege eine scheinbare Verhaltensspur dar
- Berührt gesellschaftliche Tabuthemen
 - Sexuelle Vielfalt und Abweichung von Normen
 - Hemmungslosigkeit, Lust, sexuelle Ausschweifung
 - Sex mit Menschen anderer Hautfarbe, Herkunft etc.

Heidi, Peter, Clara und Wickie

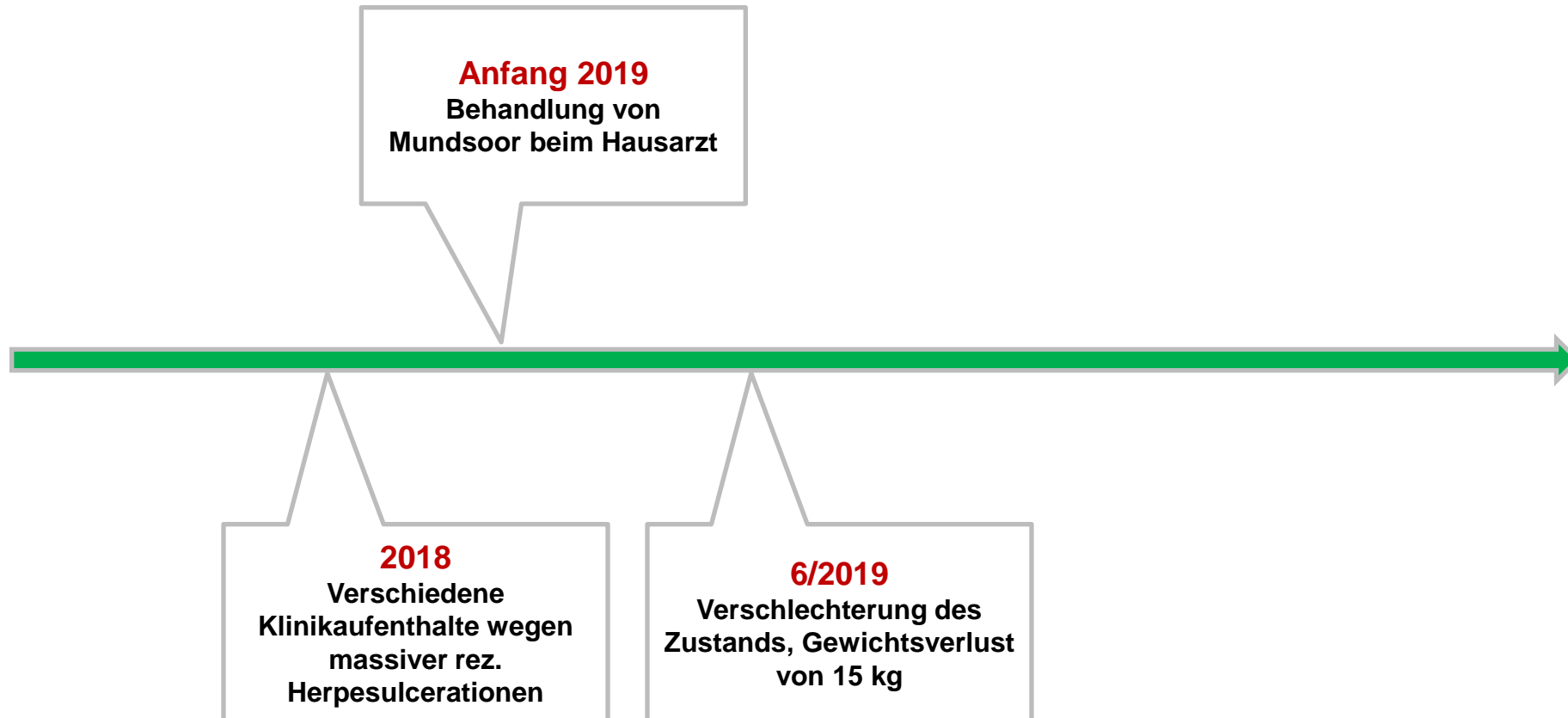


Heidi

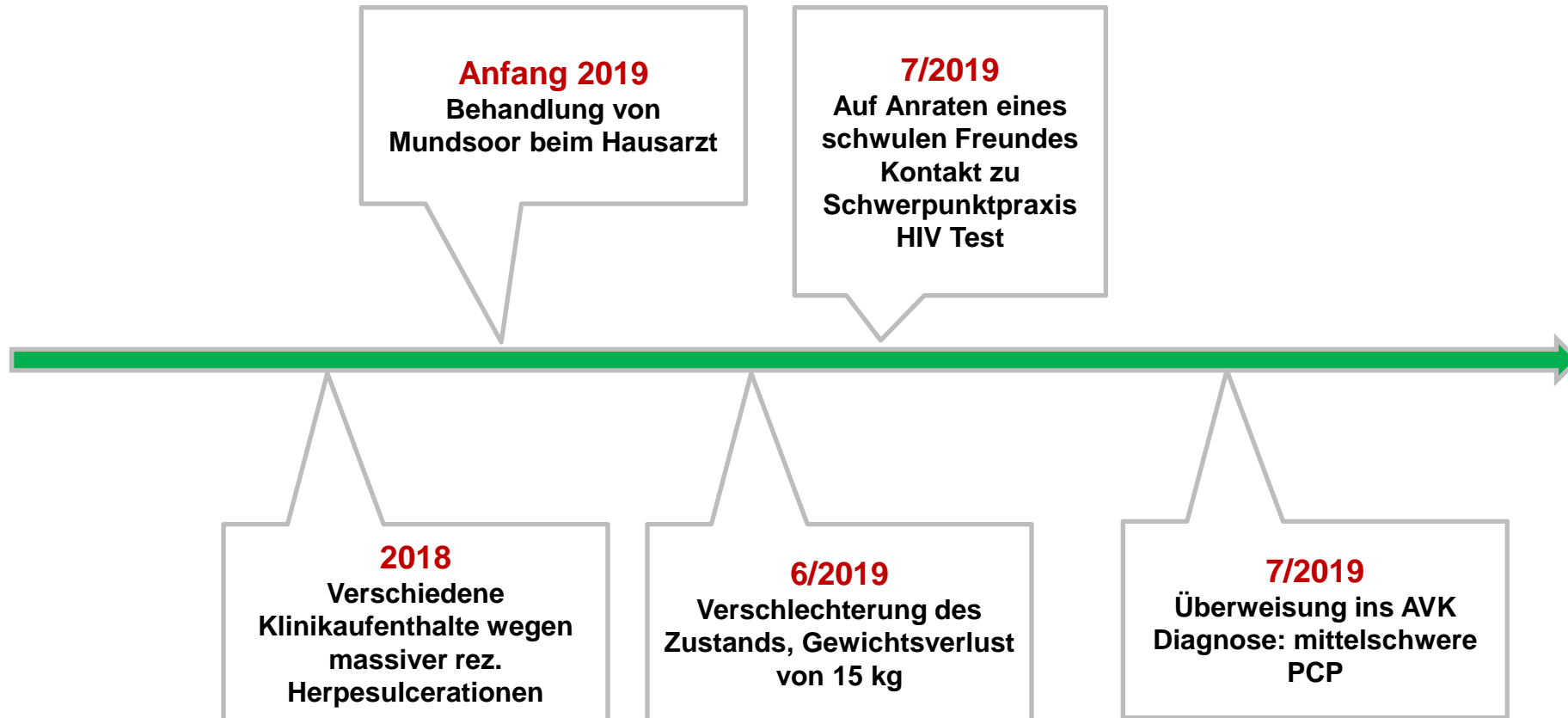
- 20 jährige Frau
- zeitweise im Heim aufgewachsen
- feste Partnerschaft seit 2 Jahren mit gleichaltrigem Mann – leben zusammen in Berlin
- zur Zeit in kaufmännischer Ausbildung
- 4 Geschwister
- guter Kontakt zur Mutter
- kein Drogenkonsum



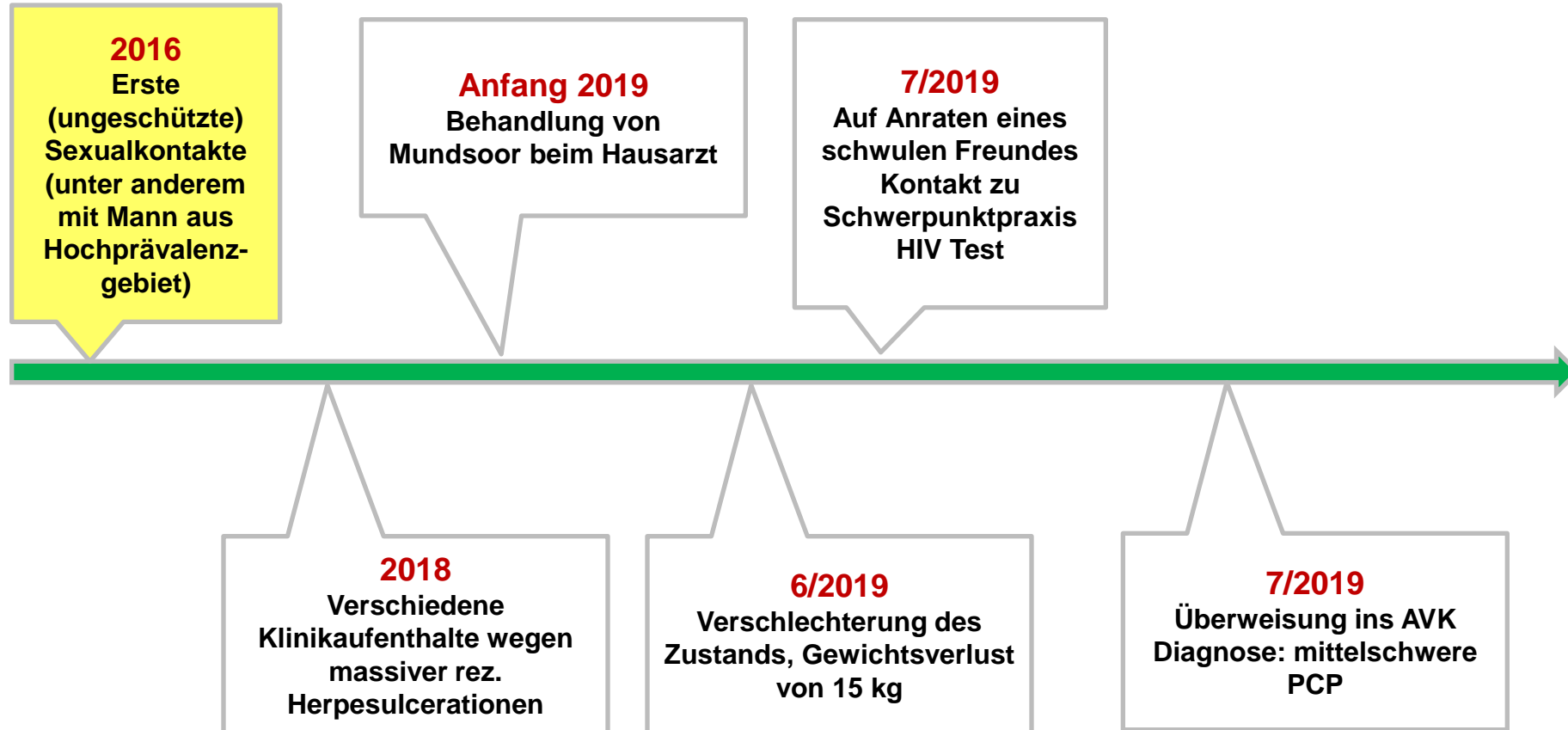
Heidis Geschichte



Heidis Geschichte



Heidis Geschichte



HIV Indikatoren

Pulmonologie	<ul style="list-style-type: none"> - bakterielle Pneumonie 	Onkologie/ Hämatologie	<ul style="list-style-type: none"> - Analkarzinom - Semiom
Neurologie	<ul style="list-style-type: none"> - aseptische Meningitis / Encephalitis - Hirnabszess - zerebrale Raumforderung unkl.Genese - Guillain-Barré Syndrom - Transverse Myelitis - periphere Neuropathie - Demenz - Leukoenzephalopathie 		<ul style="list-style-type: none"> - HNO Tumoren - Morbus Hodgkin - Morbus Castleman - vaginale intraepitheliale Neoplasie - Zervixdysplasie - Neutropenie - Lymphopenie - Thrombopenie
Gastroenterologie	<ul style="list-style-type: none"> - oralen Soor - orale Haarleukoplakie - chr. Diarrhö 	Ophthalmologie	<ul style="list-style-type: none"> - Herpesvirus Retinitis - Toxoplasmen Retinitis
		allgemein	<ul style="list-style-type: none"> - sexuell übertragbare Krankheiten - Infektionen mit Salmonellen, Shigellen, Campylobacter - Hepatitis B Infektion - Hepatitis C Infektion - unklare Lymphadenopathie - unklarer Gewichtsverlust - mononukleoseähnliche Erkrankung - Fieber unklarer Genese

AIDS definierende Erkrankungen

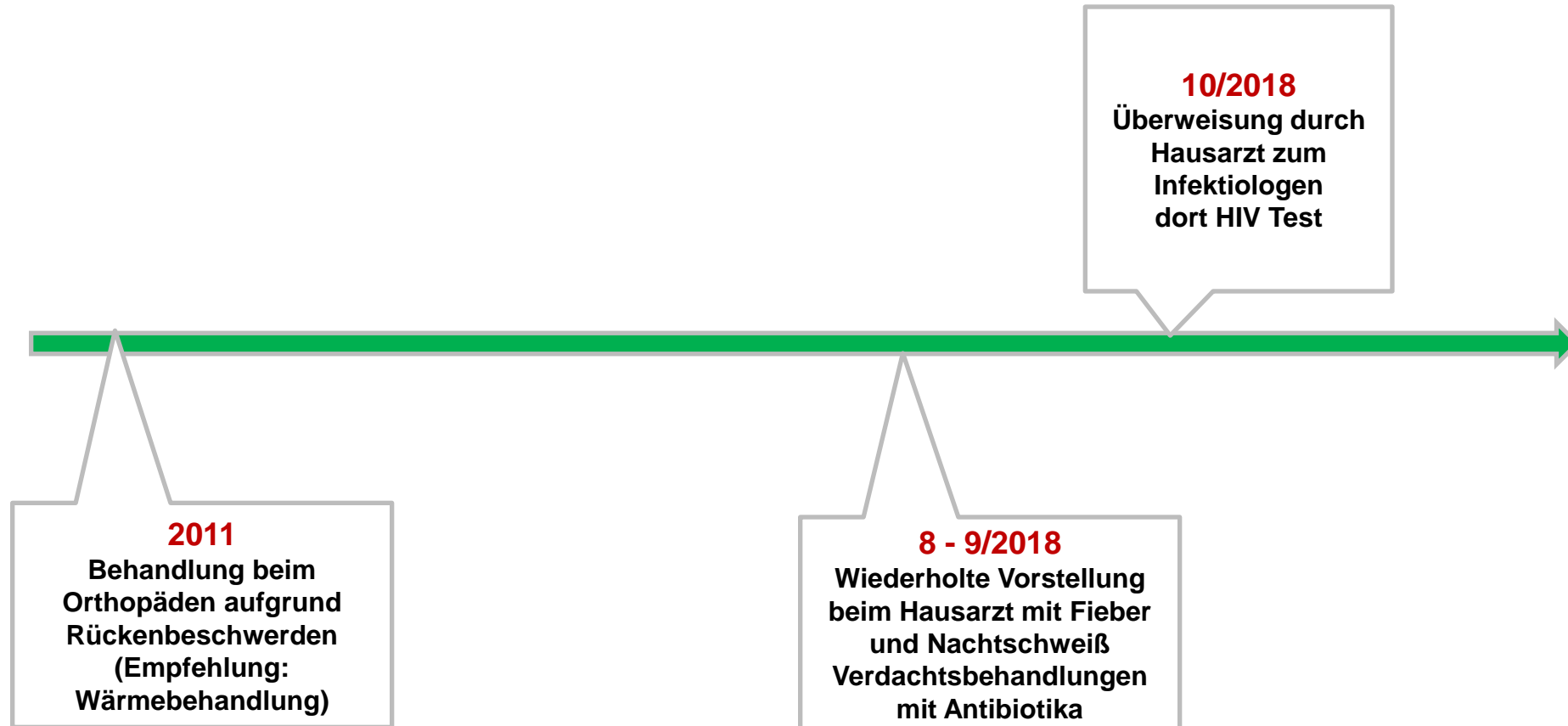
Infektionen	<ul style="list-style-type: none">- Soorösophagitis- Candidiasis der unteren Atemwege- Pneumocystis Pneumonie- rezidivierende bakterielle Pneumonien- rezidivierende Salmonellen Septitiden- Mykobakteriosen- CMV-Infektionen (disseminiert, CMV-Retinitis)- chronische HSV-Infektionen- Histoplasmose- Kryptokokkose- Intestinale Infektionen (Isosporidiose, Kryptosporidiose > 1 Monat bestehend)- Progressive multifokale Leukencephalopathie (PML)	Malignome	<ul style="list-style-type: none">- Lymphome (Burkitt, primär zerebrales Lymphom, NHL)- Invasives Zervixkarzinom- Kaposi-Sarkom Weitere <ul style="list-style-type: none">- Wasting-Syndrom- HIV-Encephalopathie
--------------------	---	------------------	---

Peter

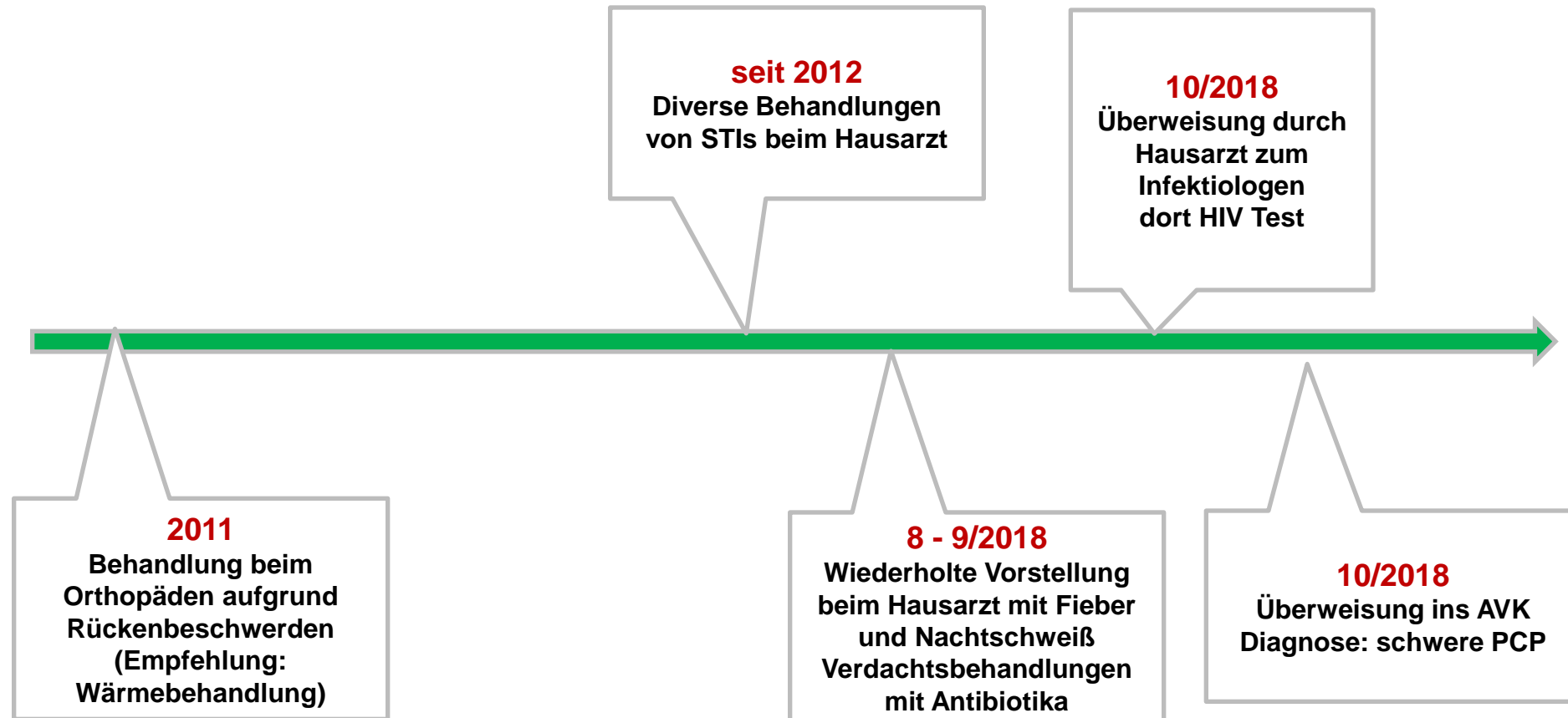
- 49 jähriger Mann
- Im kaufmännischen Bereich tätig
- verheiratet, 1 erwachsene Tochter
- kein Drogengebrauch
- kein Risikosexualverkehr (monogame Beziehung)



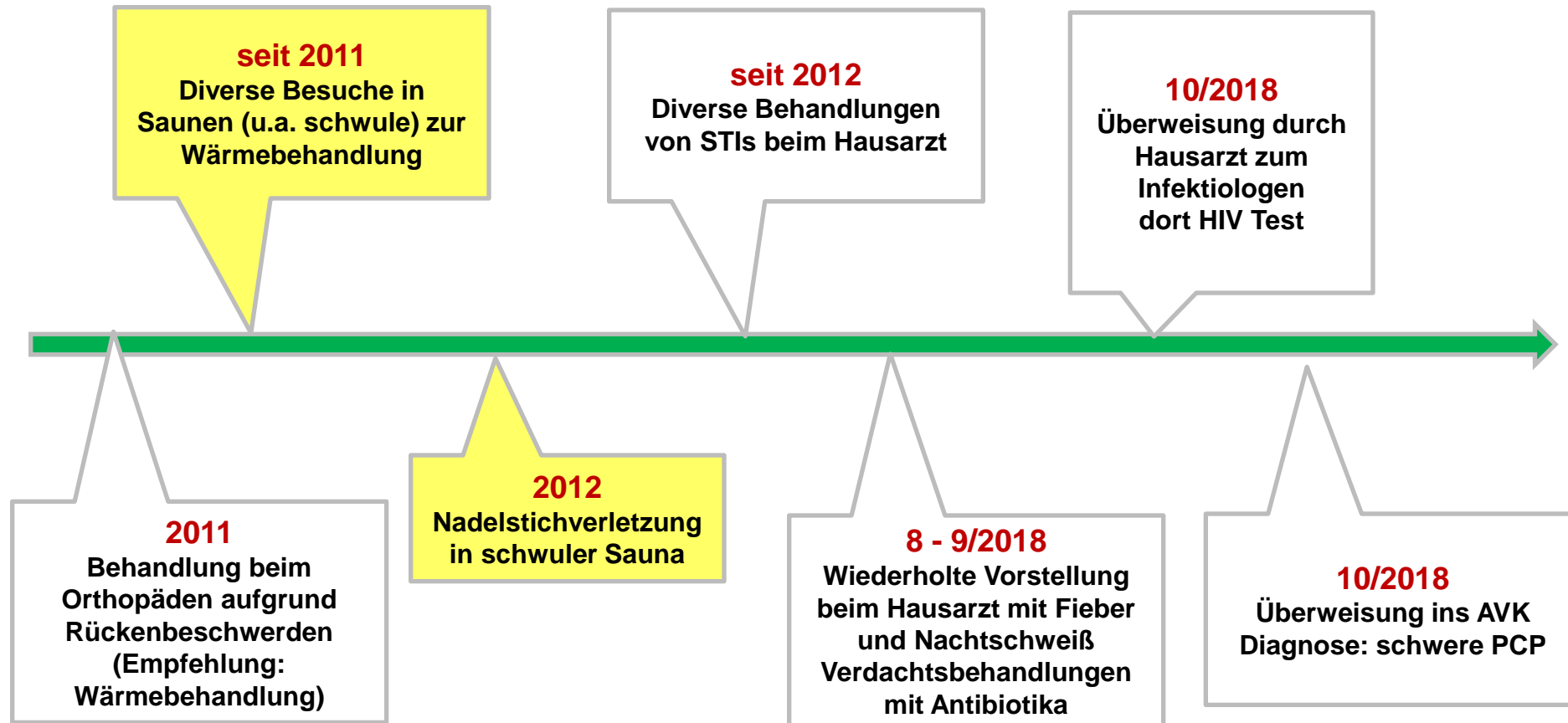
Peters andere Geschichte



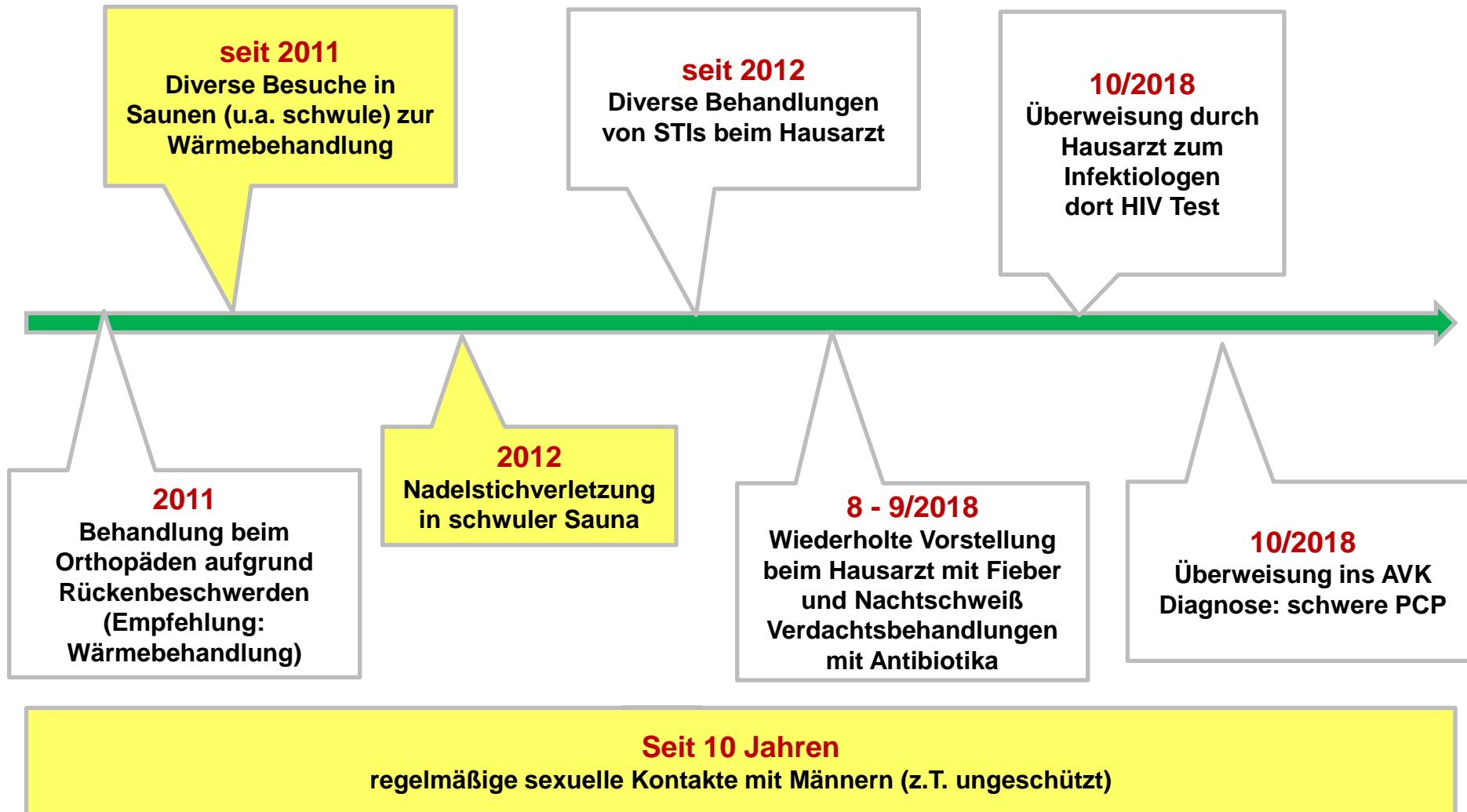
Peters andere Geschichte



Peters andere Geschichte



Peters andere Geschichte



HIV Indikatoren

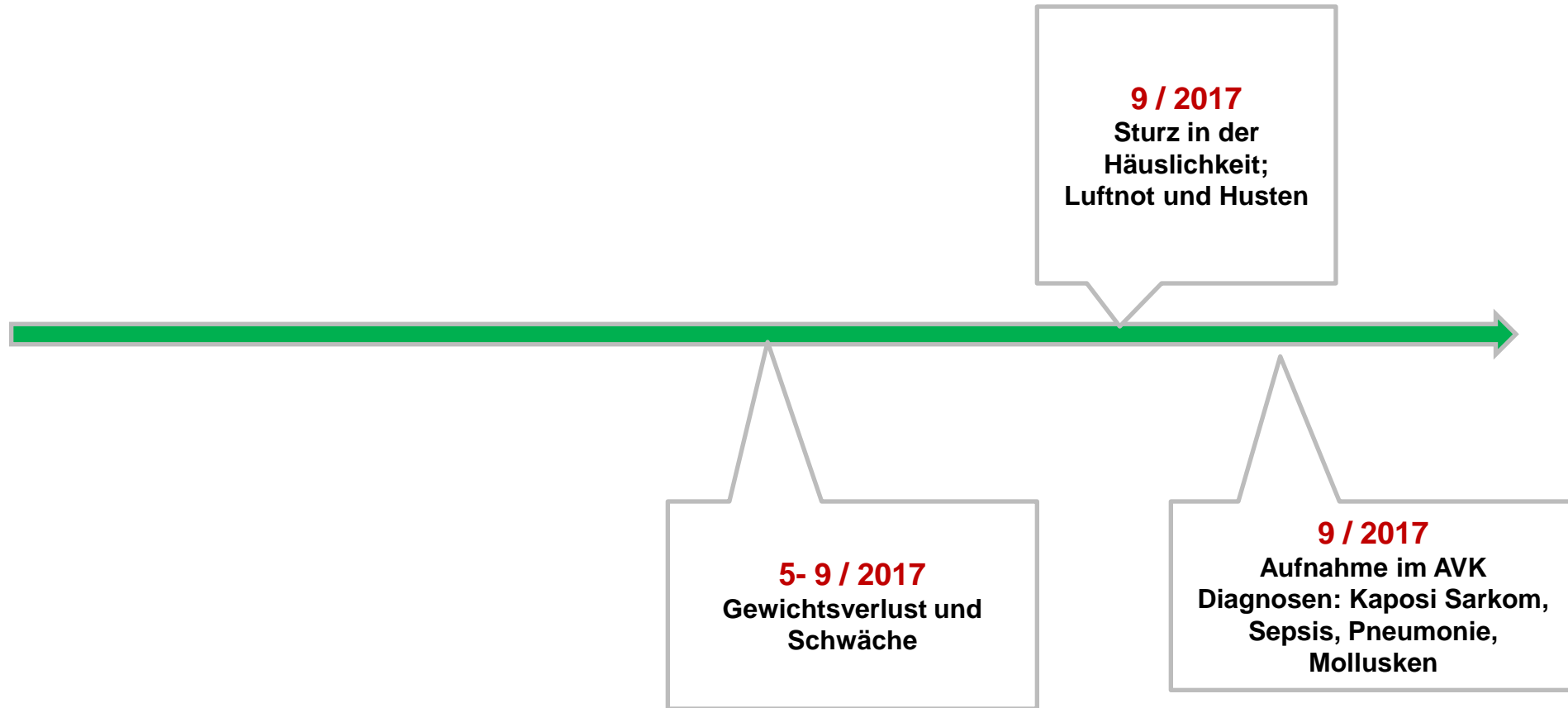
Pulmonologie	- bakterielle Pneumonie	Onkologie/ Hämatologie	- Analkarzinom - Semiom - HNO Tumoren - Morbus Hodgkin - Morbus Castleman - vaginale intraepitheliale Neoplasie - Zervixdysplasie - Neutropenie - Lymphopenie - Thrombopenie
Neurologie	- aseptische Meningitis / Encephalitis - Hirnabszess - zerebrale Raumforderung unkl.Genese - Guillain-Barré Syndrom - Transverse Myelitis - periphere Neuropathie - Demenz - Leukoenzephalopathie		
Gastroenterologie	- oraler Soor - orale Haarleukoplakie - chr. Diarrhö	Ophthalmologie	- Herpesvirus Retinitis - Toxoplasmen Retinitis
		allgemein	- sexuell übertragbare Krankheiten - Infektionen mit Salmonellen, Shigellen, Campylobacter - Hepatitis B Infektion - Hepatitis C Infektion - unklare Lymphadenopathie - unklarer Gewichtsverlust - mononukleoseähnliche Erkrankung - Fieber unklarer Genese

Clara

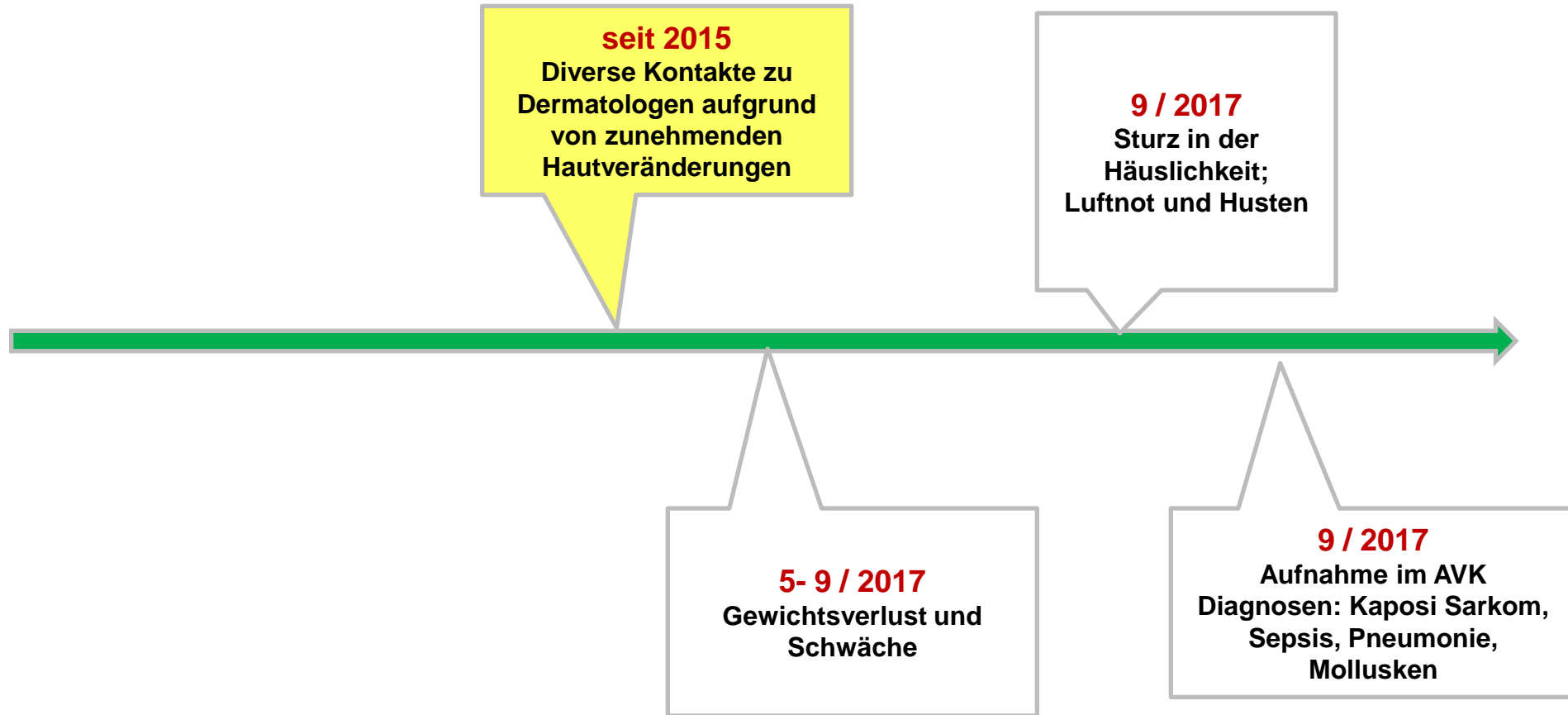
- 55 jährige, heterosexuelle Frau
- als Buchhalterin tätig
- verheiratet mit ghanalesischem Mann
– monogame Beziehung
- 1 erwachsene Tochter
- kein Drogengebrauch
- kein Risikosexualverkehr



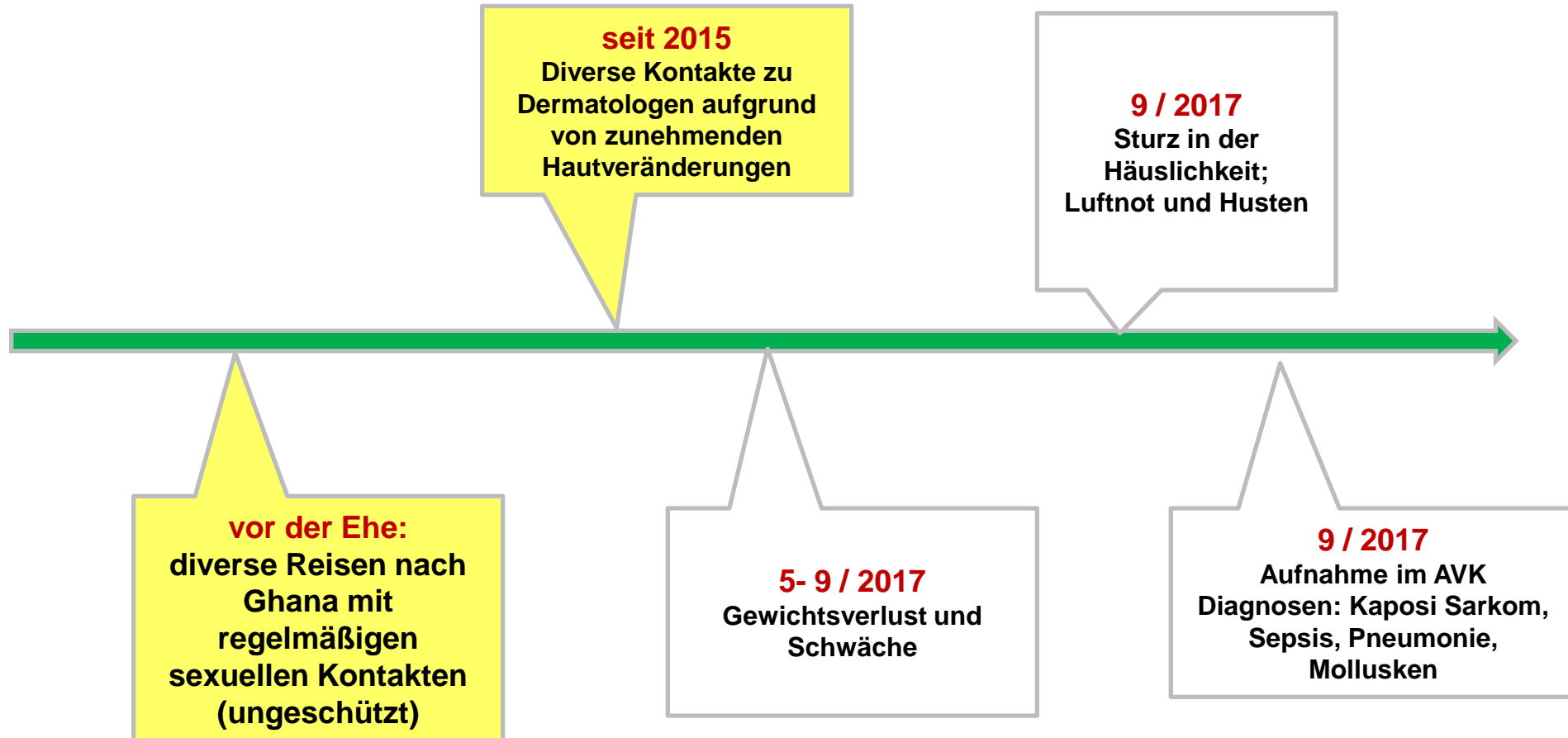
Claras Geschichte



Clararas Geschichte



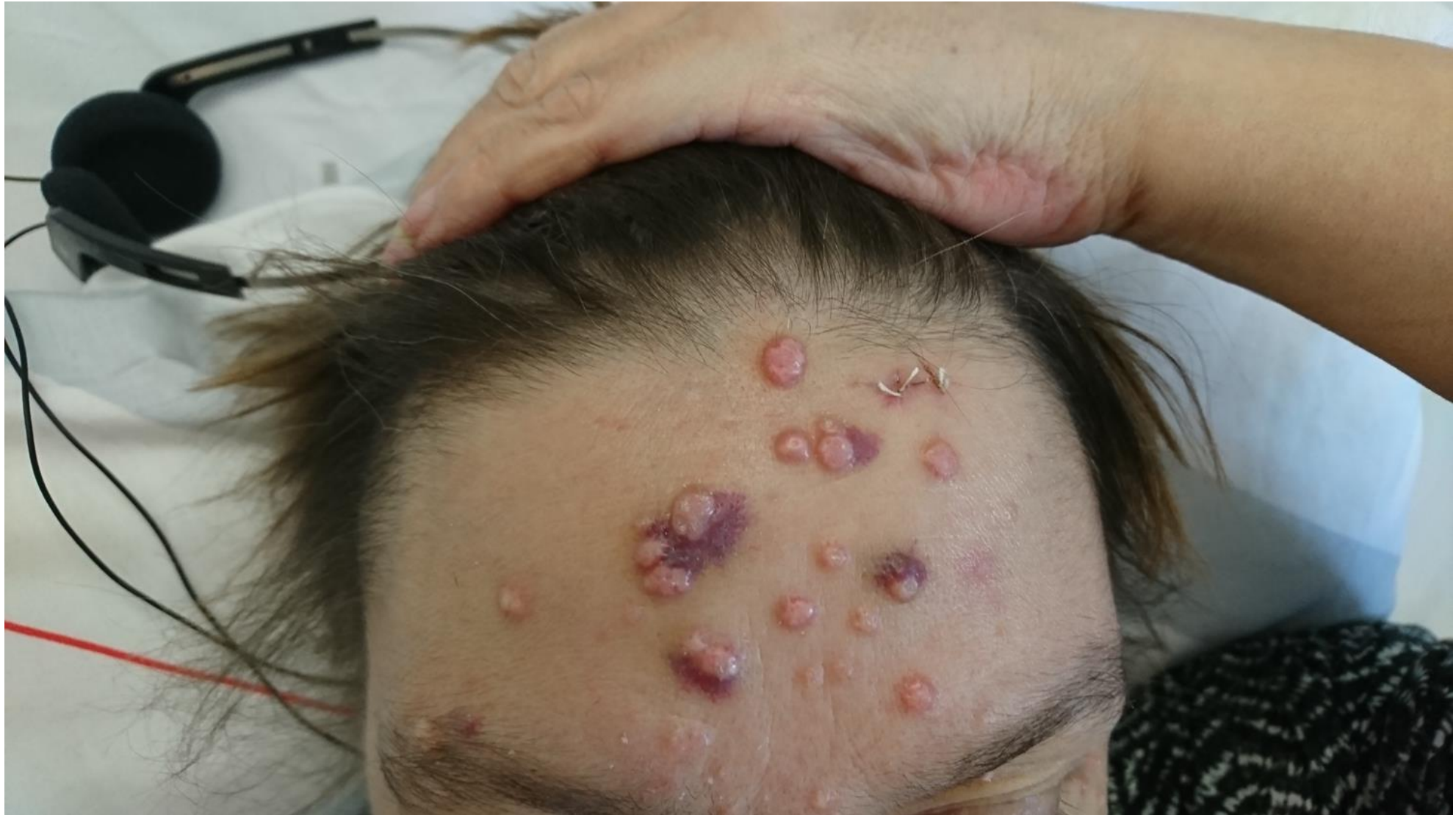Claras Geschichte



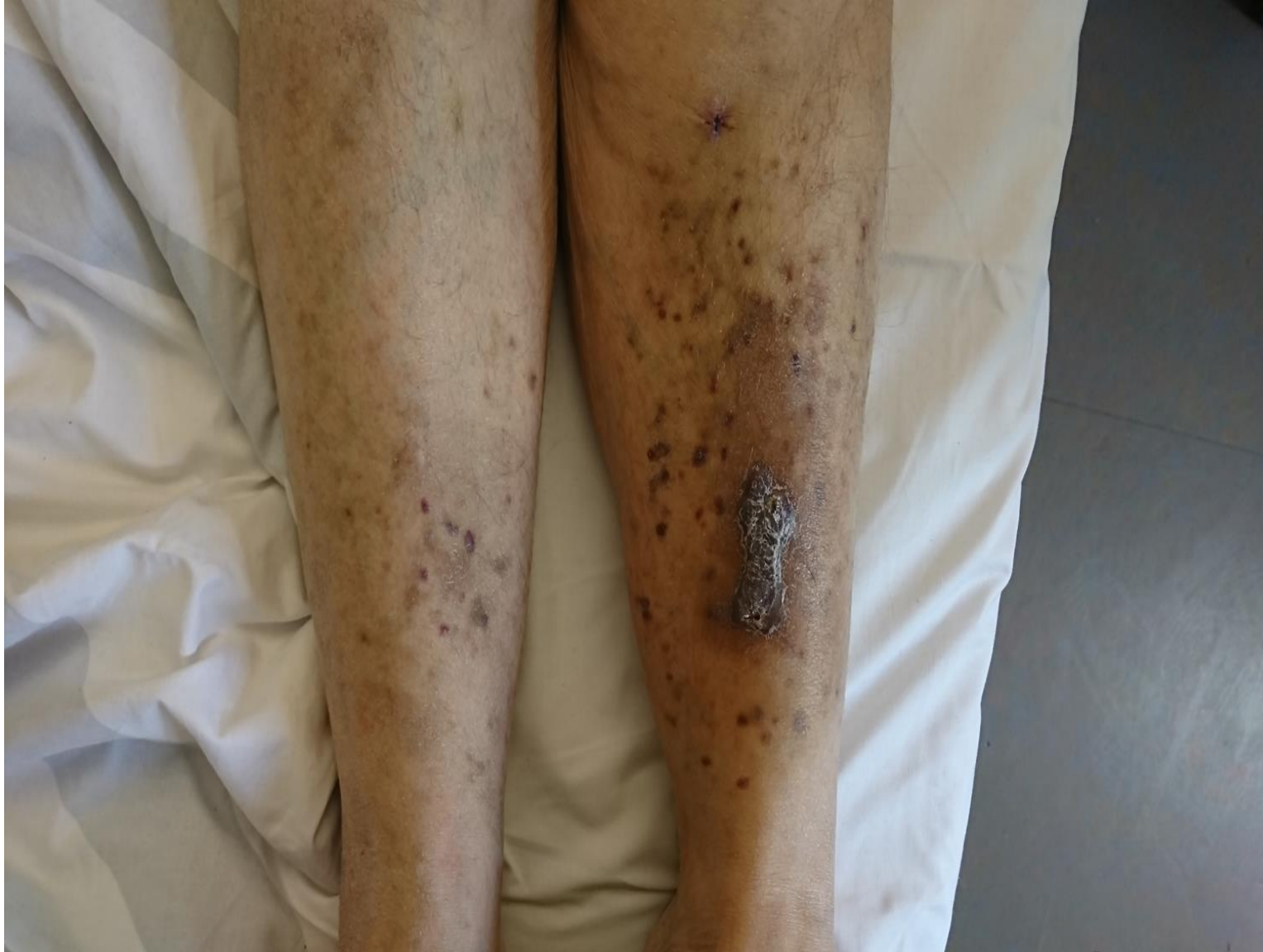HIV Indikatoren

Pulmonologie	- bakterielle Pneumonie	Onkologie/ Hämatologie	<ul style="list-style-type: none"> - Analkarzinom - Semiom - HNO Tumoren - Morbus Hodgkin - Morbus Castleman - vaginale intraepitheliale Neoplasie - Zervixdysplasie - Neutropenie - Lymphopenie - Thrombopenie
Neurologie	<ul style="list-style-type: none"> - aseptische Meningitis / Encephalitis - Hirnabszess - zerebrale Raumforderung unkl.Genese - Guillain-Barré Syndrom - Transverse Myelitis - periphere Neuropathie - Demenz - Leukoenzephalopathie 	Ophthalmologie	<ul style="list-style-type: none"> - Herpesvirus Retinitis - Toxoplasmen Retinitis
Gastroenterologie	<ul style="list-style-type: none"> - oraler Soor - orale Haarleukoplakie - chr. Diarrhö 	allgemein	<ul style="list-style-type: none"> - sexuell übertragbare Krankheiten - Infektionen mit Salmonellen, Shigellen, Campylobacter - Hepatitis B Infektion - Hepatitis C Infektion - unklare Lymphadenopathie - unklarer Gewichtsverlust - mononukleoseähnliche Erkrankung - Fieber unklarer Genese

Clara



Clara



AIDS definierende Erkrankungen

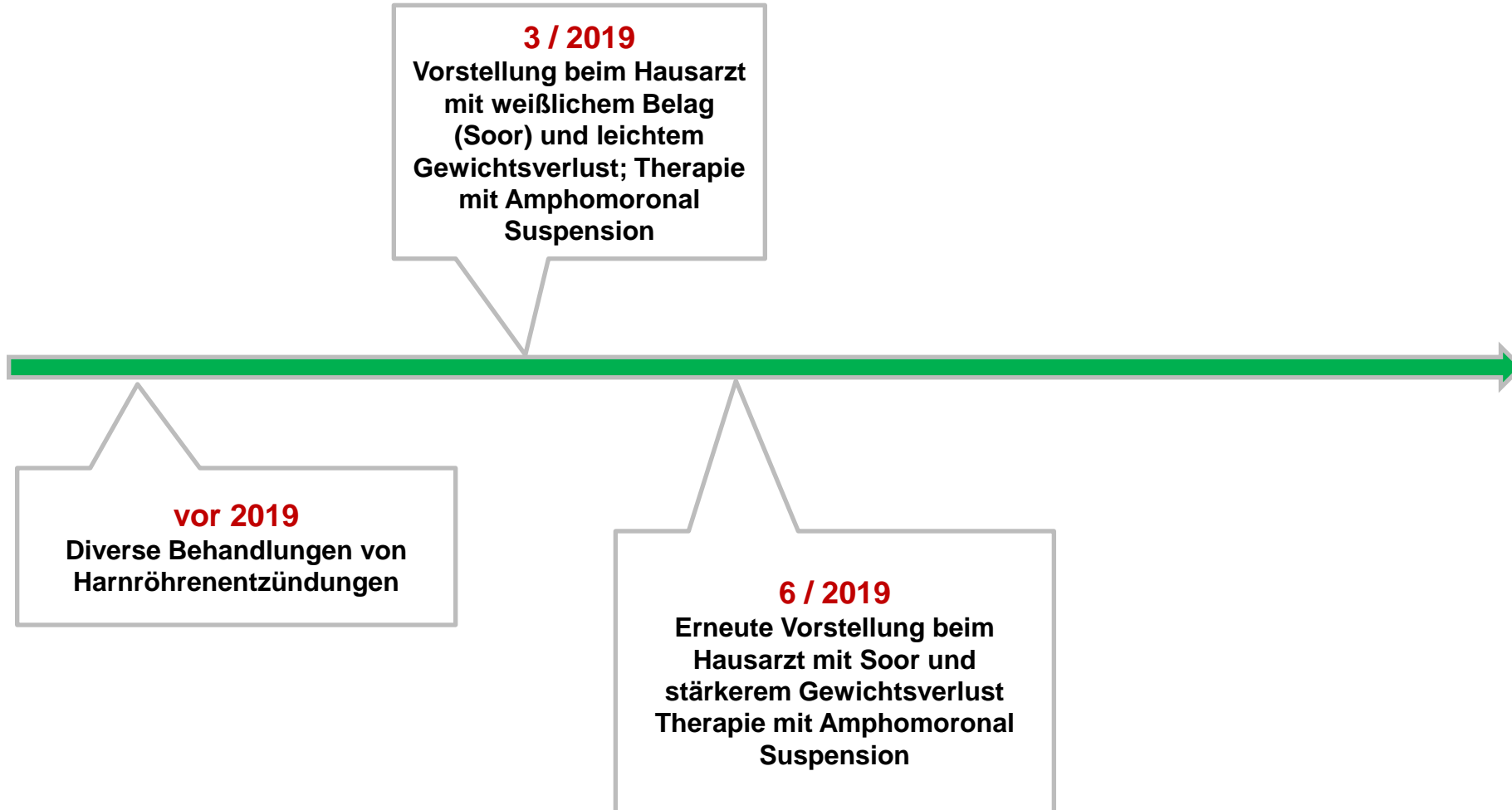
Infektionen	<ul style="list-style-type: none">- Soorösophagitis- Candidiasis der unteren Atemwege- Pneumocystis Pneumonie- rezidivierende bakterielle Pneumonien- rezidivierende Salmonellen Septitiden- Mykobakteriosen- CMV-Infektionen (disseminiert, CMV-Retinitis)- chronische HSV-Infektionen- Histoplasmose- Kryptokokkose- Intestinale Infektionen (Isosporidiose, Kryptosporidiose > 1 Monat bestehend)- Progressive multifokale Leukencephalopathie (PML)	Malignome	<ul style="list-style-type: none">- Lymphome (Burkitt, primär zerebrales Lymphom, NHL)- Invasives Zervixkarzinom- Kaposi-Sarkom Weitere <ul style="list-style-type: none">- Wasting-Syndrom- HIV-Encephalopathie
--------------------	--	------------------	--

Wickie

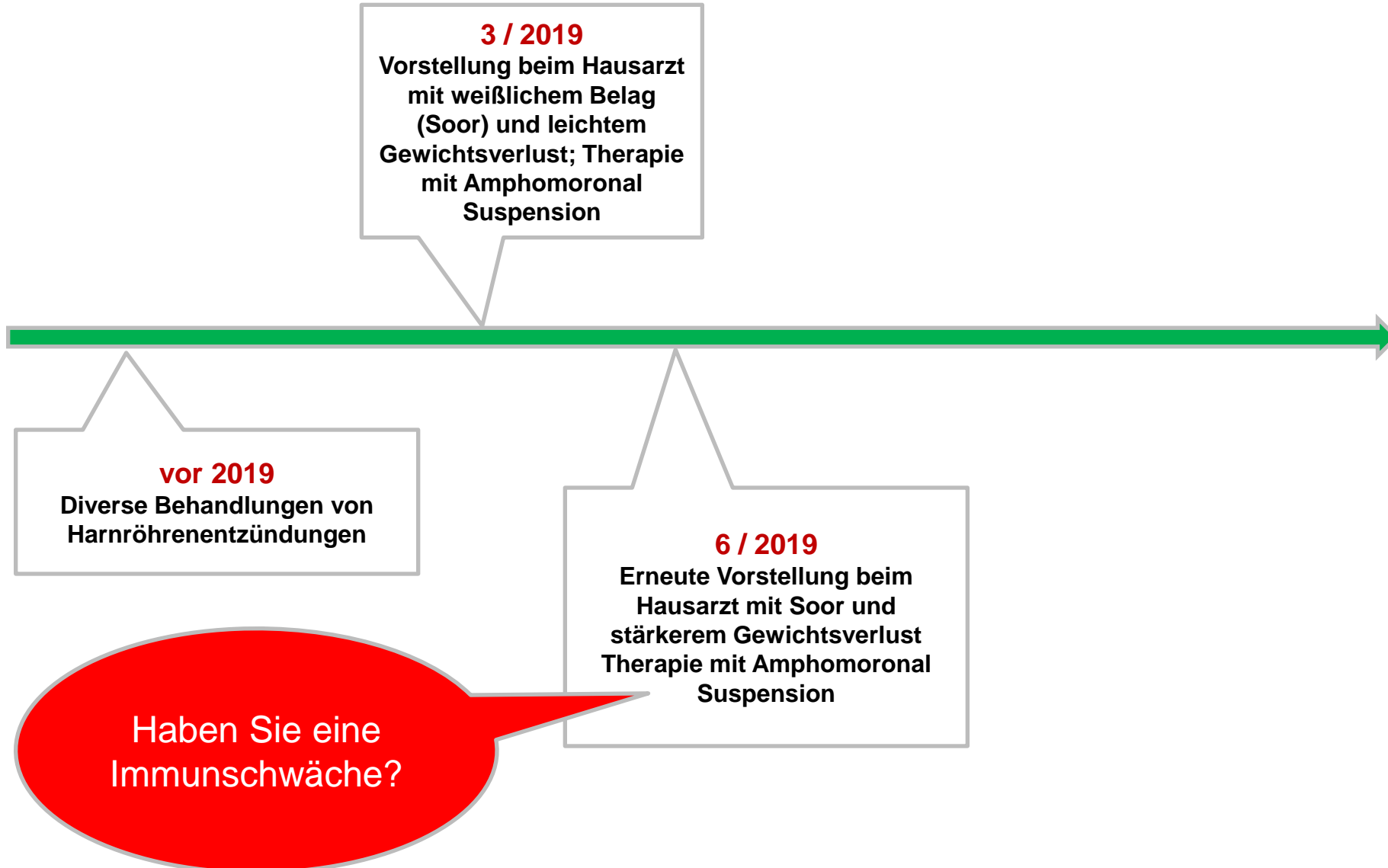
- 56 jähriger Mann
- offen schwul lebend
- in Partnerschaft
- unregelmäßige HIV Testung in Testprojekten
- letzter HIV Suchtest vor mehreren Jahren
- diverse Risikokontakte



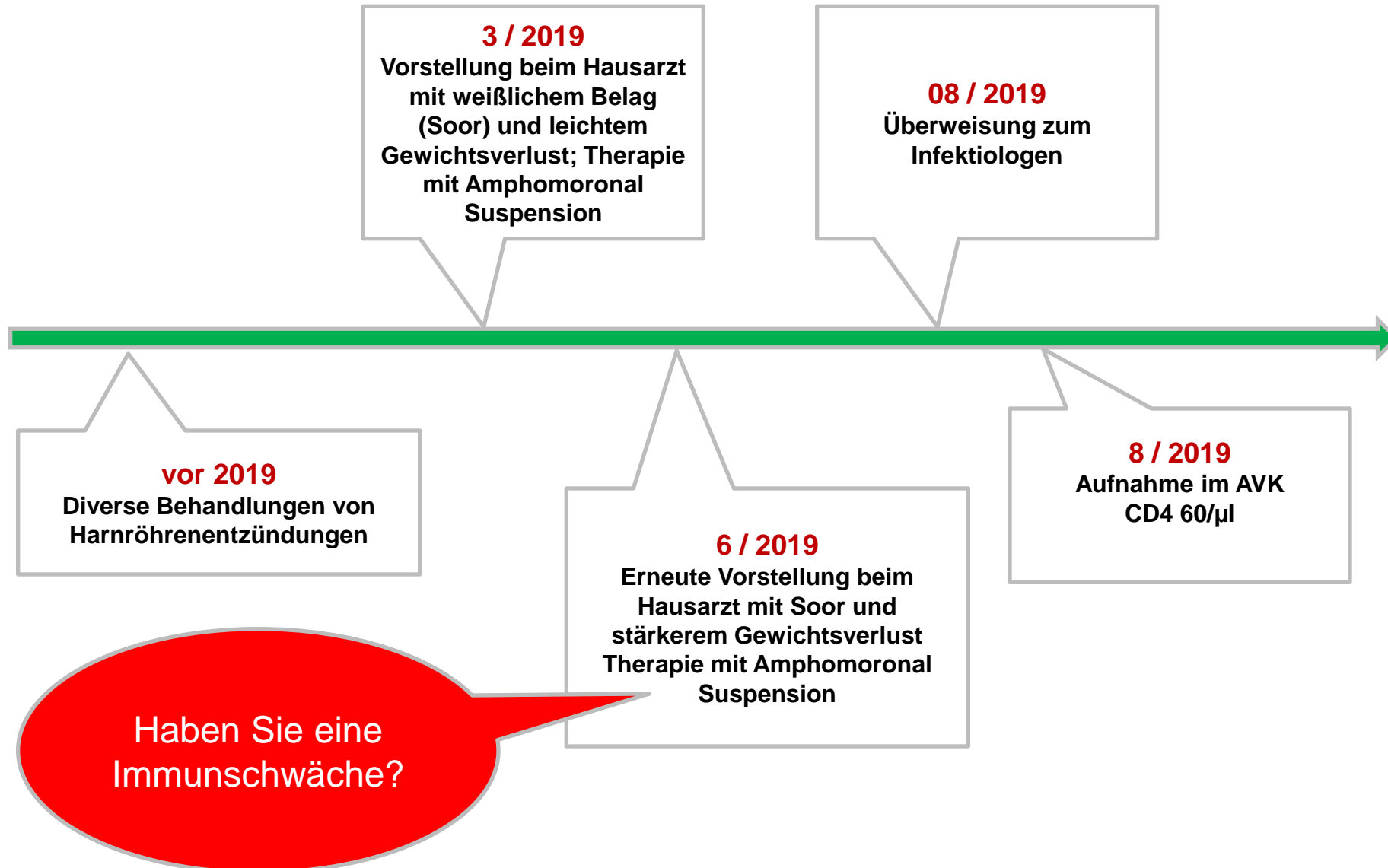
Wickies Geschichte



Wickies Geschichte



Wickies Geschichte



HIV Indikatoren

Pulmonologie	<ul style="list-style-type: none"> - bakterielle Pneumonie 	Onkologie/ Hämatologie	<ul style="list-style-type: none"> - Analkarzinom
Neurologie	<ul style="list-style-type: none"> - aseptische Meningitis / Encephalitis - Hirnabszess - zerebrale Raumforderung unkl.Genese - Guillain-Barré Syndrom - Transverse Myelitis - periphere Neuropathie - Demenz - Leukoenzephalopathie 		<ul style="list-style-type: none"> - Semiom - HNO Tumoren - Morbus Hodgkin - Morbus Castleman - vaginale intraepitheliale Neoplasie - Zervixdysplasie - Neutropenie - Lymphopenie - Thrombopenie
Gastroenterologie	<ul style="list-style-type: none"> - oralen Soor - orale Haarleukoplakie - chr. Diarrhö 	Ophthalmologie	<ul style="list-style-type: none"> - Herpesvirus Retinitis - Toxoplasmen Retinitis
		allgemein	<ul style="list-style-type: none"> - sexuell übertragbare Krankheiten - Infektionen mit Salmonellen, Shigellen, Campylobacter - Hepatitis B Infektion - Hepatitis C Infektion - unklare Lymphadenopathie - unklarer Gewichtsverlust - mononukleoseähnliche Erkrankung - Fieber unklarer Genese

Wie sehen es Heidi, Peter, Clara und Wickie?



Heidi, eine 20 jährige Frau,

- die sich als heterosexuell definiert
- die sich keine Gedanken um HIV gemacht hat



Peter, ein 49 jähriger Mann,

- der sich als heterosexuell definiert
- der den Begriff schwul für sich eindeutig ablehnt
- in dessen Wahrnehmung nur Schwule ein HIV Risiko haben



Clara, eine 55 jährige Frau,

- die sich als heterosexuell definiert
- die vor ihrer Ehe regelmäßig Sex mit Männern in Ghana hatte
- in deren Wahrnehmung Ghana als sicheres Land galt und daher ein Risiko für sie ausgeschlossen war



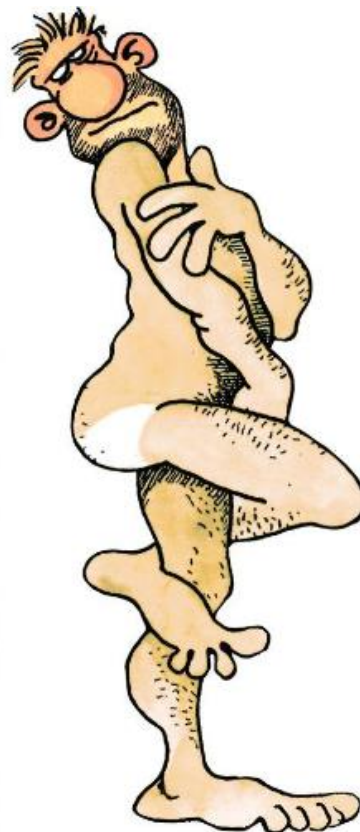
Wickie, ein 56 jähriger Mann,

- der sich als schwul definiert
- der grundsätzlich ein Risikobewusstsein hat
- der keine Verbindung zwischen Symptomen und HIV sah

Was hat das alles mit Stigma zu tun?

- Sind Heidi, Peter, Clara und Wickie Late Presenter?
Kamen sie zu spät?
- Was war das Offensichtliche, das übersehen wurde?
- Was ist bei den Behandlern passiert, dass der "diagnostische Blick" getrübt war?
- Was haben Heidi, Peter, Clara und Wickie beigetragen, dass die Ärzte „blind“ waren?
- Haben Tabus Auswirkung auf die rechtzeitige Erkennung von HIV Infektionen?

Wäre es bei diesen Personen anders gelaufen?



Was hat das alles mit Stigma zu tun?

- Sind Heidi, Peter, Clara und Wickie Late Presenter?
Kamen sie zu spät?
- Was war das Offensichtliche, das übersehen wurde?
- Was ist bei den Behandlern passiert, dass der "diagnostische Blick" getrübt war?
- Was haben Heidi, Peter, Clara und Wickie beigetragen, dass die Ärzte „blind“ waren?
- Haben Tabus Auswirkung auf die rechtzeitige Erkennung von HIV Infektionen?



Vielen Dank für das Interesse !!!